



Krajská nemocnice Liberec, a.s.
nemocnice Liberec nemocnice Turnov

Přehled horolezeckých úrazů v Libereckém kraji v roce 2014

Martin Czinner, Traumatologicky-ortopedické centrum, Krajská nemocnice Liberec, a.s.



- 11 traumacenter v ČR
- Péče o triage + pacienty
- Triage pozitivita pro traumacentrum

- Stačí pozitivní 1 položka v alespoň 1 skupině „F“ nebo „A“ nebo „M“, skupina „S“ obsahuje speciální faktory.

F. Fyziologické ukazatele:

1. GCS <13
2. TK syst <90 mmHg
3. DF <10 nebo >29/min

S. Speciální kritéria

1. věk <6 let
2. věk >60 let
3. závažná kardiopulmonální a jiná

A. Anatomická poranění:

1. pronikající kraniocerebrální tr.
2. nestabilní hrudní stěna
3. pronikající hrudní poranění
4. pronikající břišní poranění
5. nestabilní pánevní kruh
6. zlomeniny 2 dlouhých kostí (humerus, femur, tibie)

M. Mechanismus poranění

1. pád z výše >6 m
2. přejetí vozidlem
3. sražení vozidlem rychlostí >35 km/h
4. katapultáž z vozidla
5. zaklínění ve vozidle
6. smrt spolujezdce
7. rotace vozidla přes střechu
8. výbuch v uzavřeném prostoru s poraněním a/nebo popálením



- Trauma team – TRA, ARO, RDG





- 8 hospitalizovaných horolezců v roce 2014
 - 2012 - 20 nehod
 - 2013 - 15 nehod
- 2 život ohrožující úrazy
- Pískovcové oblasti českého ráje
 - Panteon 3x
 - Suché skály 3x
 - Skály u České lípy



Lezení

- Podklouznutí při slézání od těžkého místa (cvakání kruhu)
- Vysílení při cvakání kruhu
- Dezorientace- vysílení při přelézání mezi cestami

Slaňování

- Rozdílná délka pramenů bez uzlu
- Chyba při přesedání při nepřízní počasí

Pohyb v lezeckém terénu

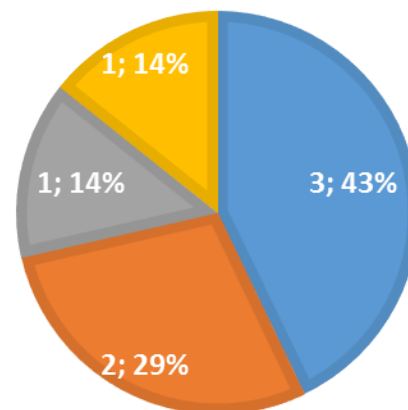
- Pád z předskalí při stahování lana

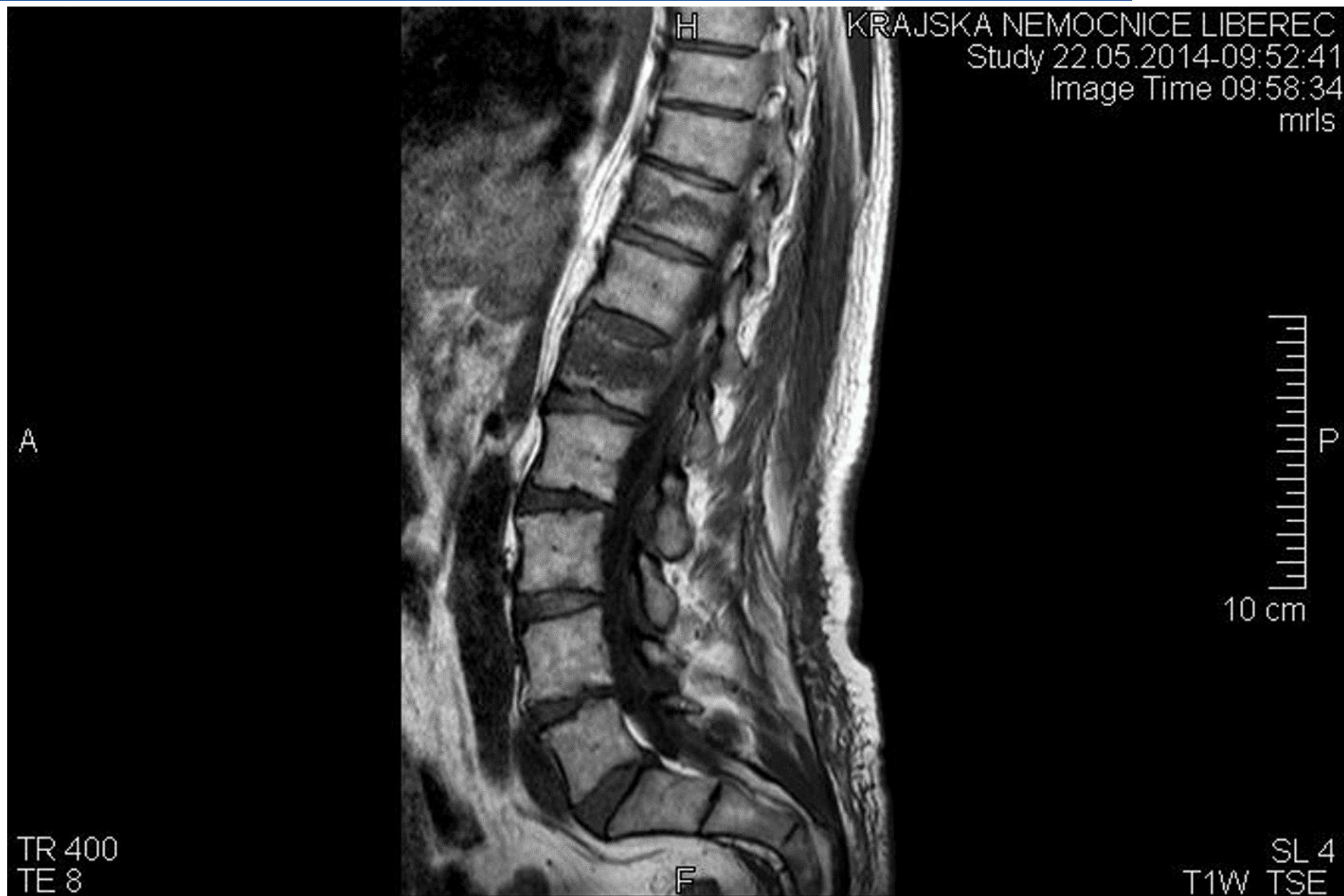Nezaviněné

- Ruptura svalového úponu

PŘÍČINA PÁDU

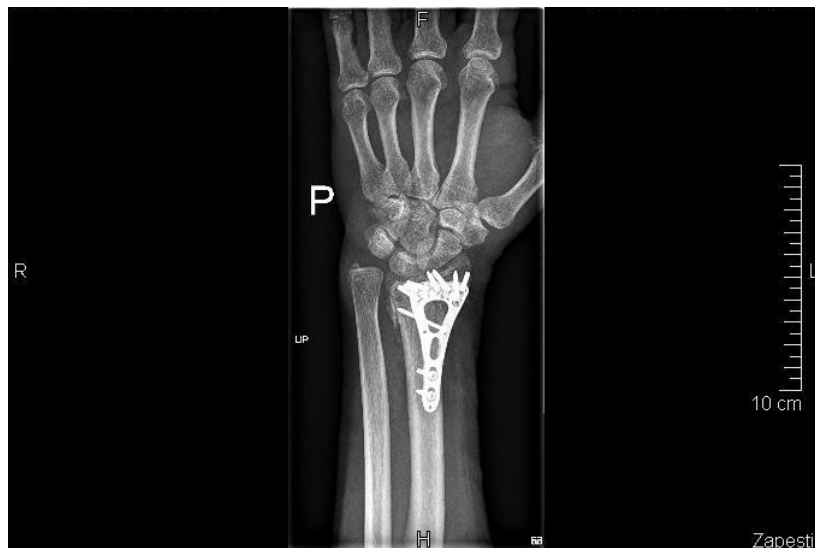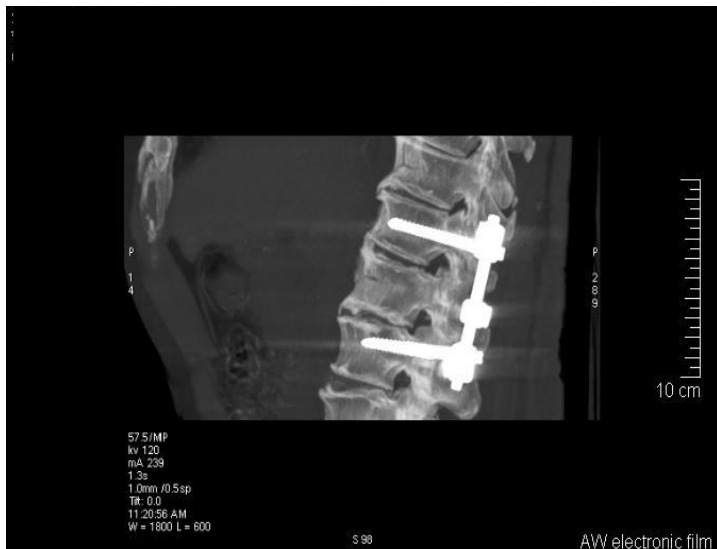■ Lezení ■ Slaňování ■ Pohyb v terénu ■ Jiné



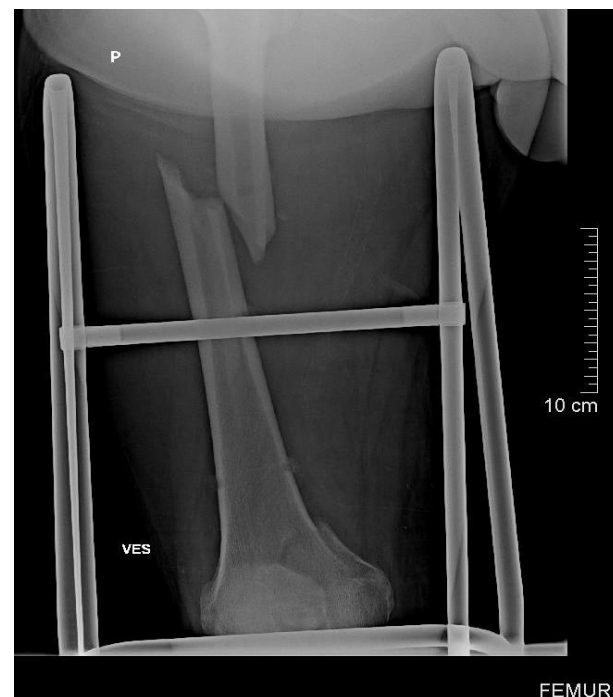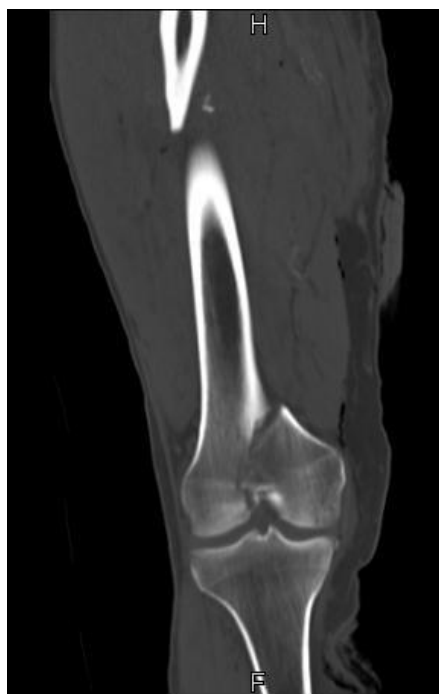
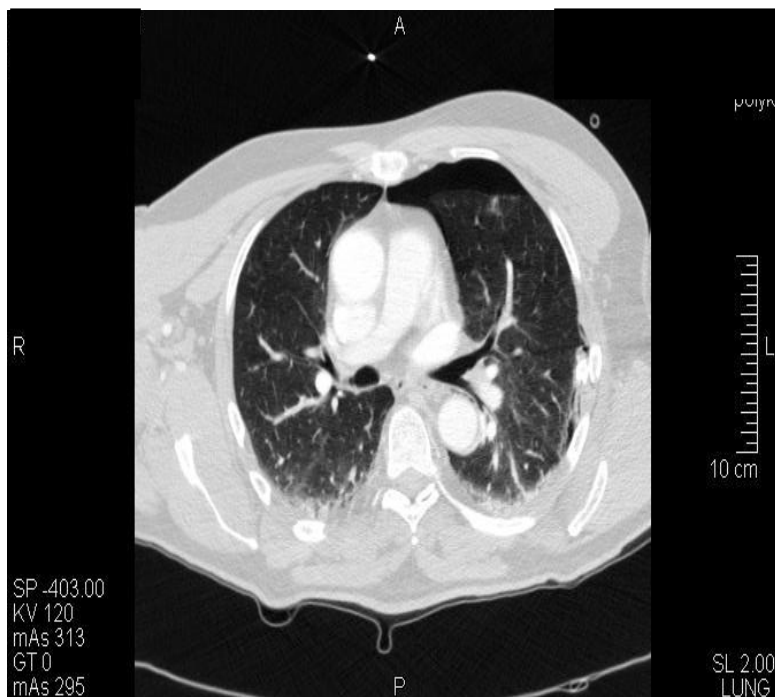




- 20 dní hospitalizace, 3 operace
- přilba NE
- nenahlášeno

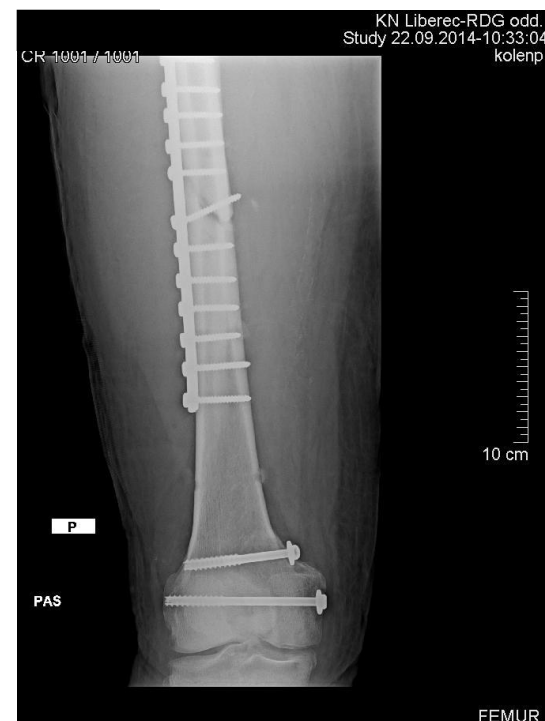
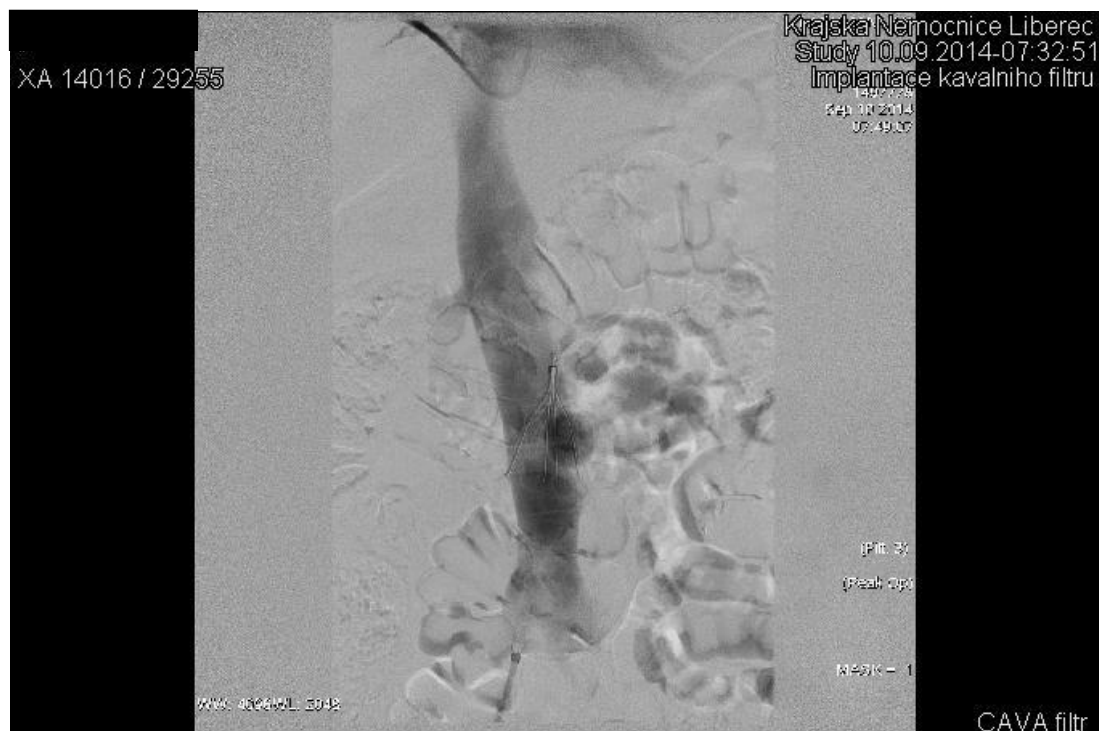
- Muž, 58 let, zkušený
- pád cca 15 m z předskalí při stahování lana
- známý terén

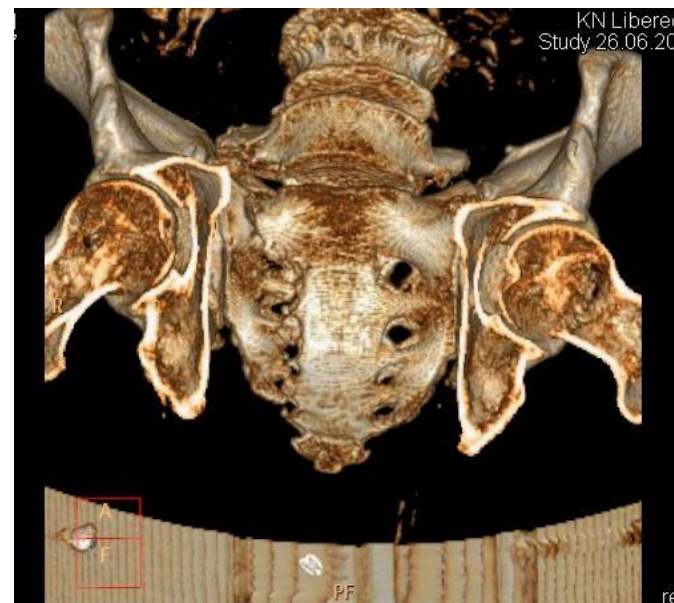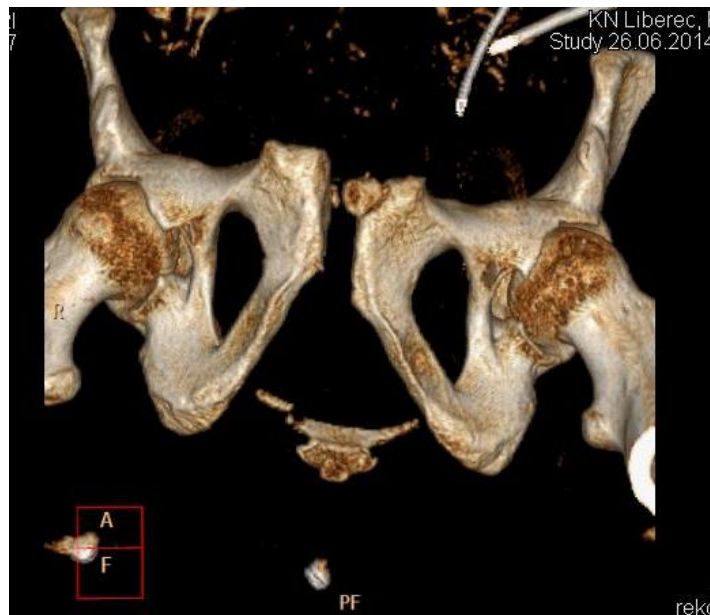


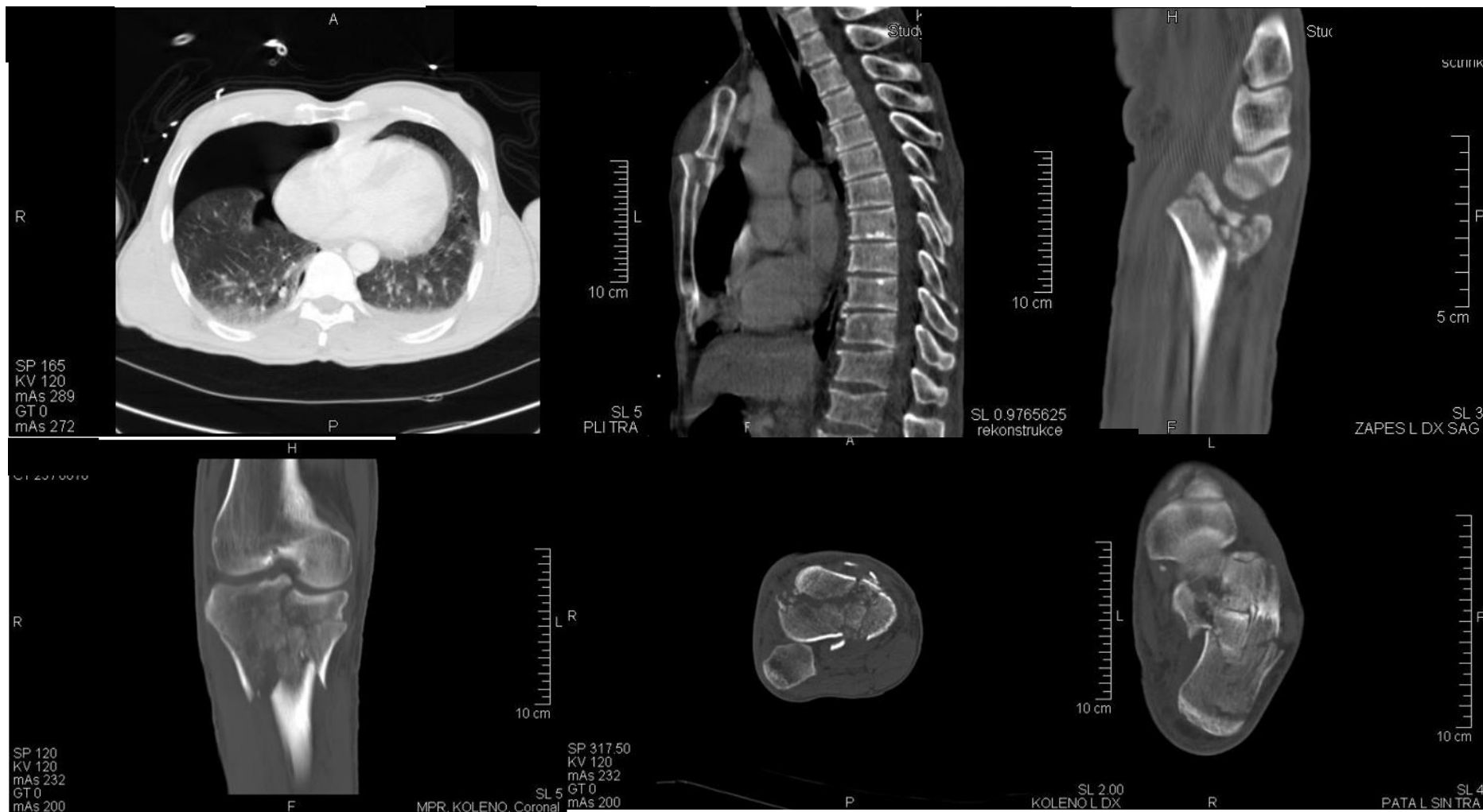


- 30 denní hospitalizace v KNL
- Komplikovaný průběh- submasivní plicní embolie s implantací kaválního filtru
- Akutní operace- zevní fixatér, po stabilizaci stavu OS
- nenahlášeno



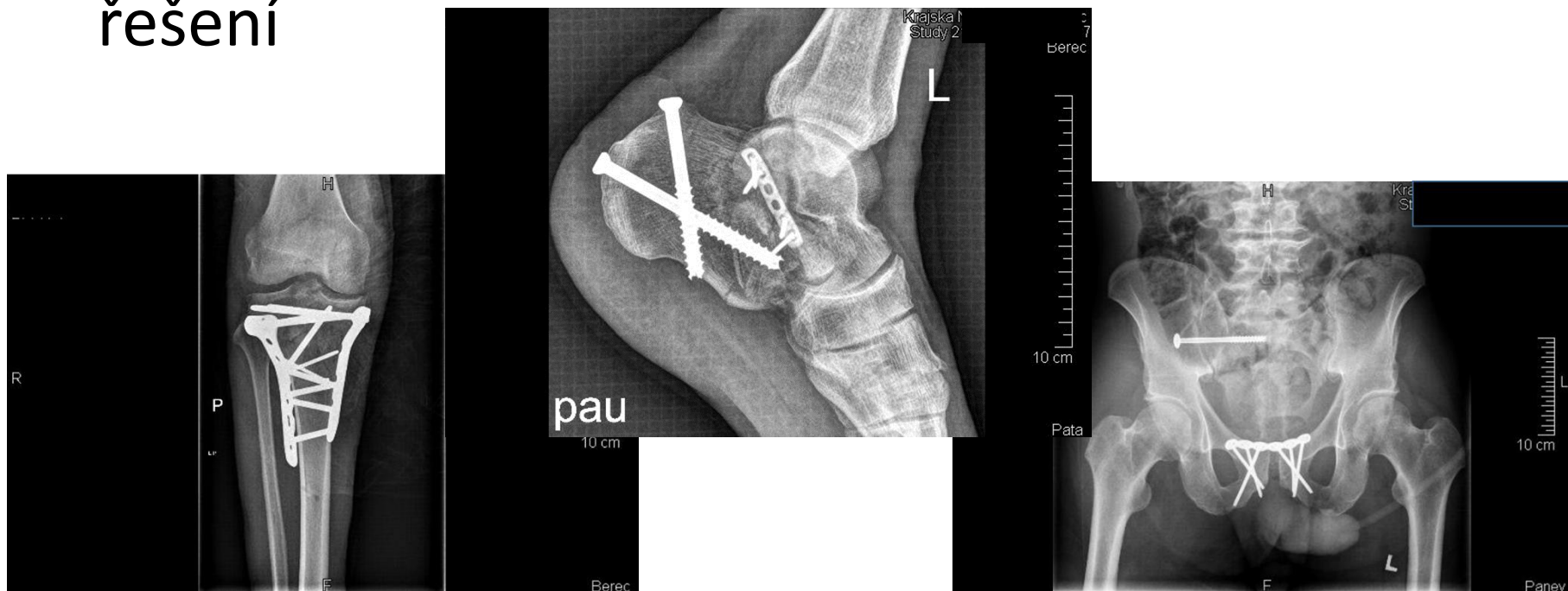- Muž, 57 let, zkušený
- souhra náhod, následná chyba při přesedání
- prudká změna počasí, krátké lano, presky jako odsedka
- pád z cca 14 metrů
- 1. pacient přijatý cestou heliportu





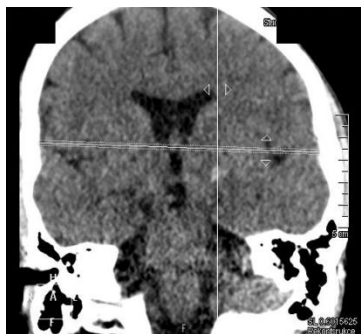
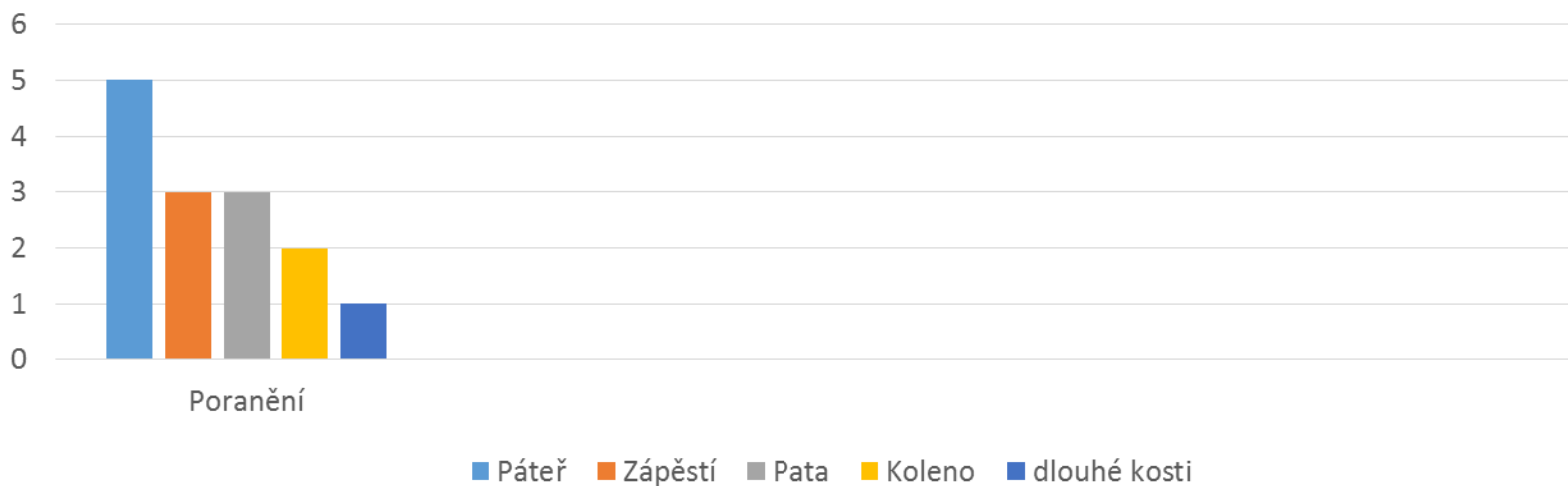

- 21 dní hospitalizace-ARO, JIP, TRA
- následně dlouhodobý rhb pobyt
- mnohonásobné akutní i odložené operační řešení








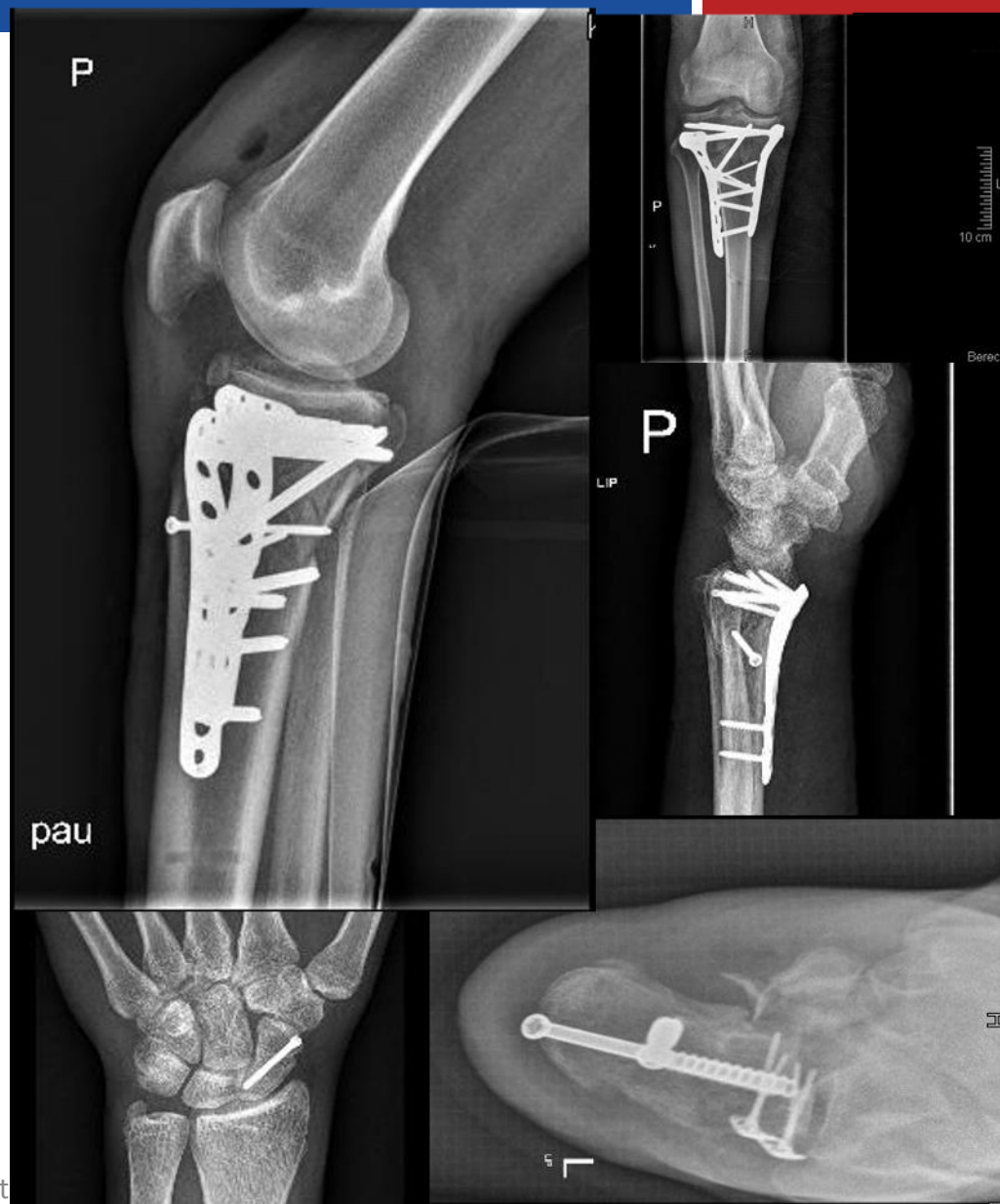Poranění



Přilba 1x

Nahlášení ČHS 0

- 8 
-  99 dní v KNL
- Průměrný věk 47 roků
-  72 metrů
- HARDWARE?
 - 81 šroubů
 - 17 dlah a tyčí
 - 1 skoba





Díky za pozornost!





Krajská nemocnice Liberec, a.s.
nemocnice Liberec nemocnice Turnov